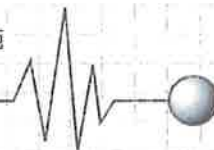


## ●指標事例 No.1

循環器内科・消化器内科＝非専門病院における急性冠症候群の鑑別検査の実施  
(法人病院 一 無責・請求棄却)



# 急性冠症候群を疑って心電図検査を実施する義務等を怠った過失により患者が死亡したとして損害賠償を求めた事例

札幌地裁 平成29年5月24日判決(控訴中)  
事件番号 平成23年(ワ)第1028号

## Points

## 要約

平成20年9月8日、71歳男性はY消化器科病院を受診し、A医師の診察を受けた際、胸やけや痛みがある旨を訴え、心電図検査を実施、特段の異常所見は認められず、上部消化管内視鏡検査を実施して逆流性食道炎及び胃炎の所見などから、A医師は、患者の病態について逆流性食道炎であると診断し、午後0時28分ころにその旨を説明して、胃酸抑制薬を処方した。しかし、患者は午後9時ころ自宅で胸痛を訴え、再びY病院に来院して入院、午後9時25分ころ、C看護師が、患者の血圧と脈拍数を測定したところ、血圧は215/76、脈拍数は69/分で、A医師は、胸痛の原因について、逆流性食道炎かその他の疾患によるものと考え、9日に胸部レントゲン検査、腹部レントゲン検査、及び、心電図検査を実施することにした。午後11時20分ころ、患者から心窩部痛増強の訴えがあったため、C看護師はブスコパン1アンプルを投与したが、午後11時40分ころ、痛みが治まらないとの訴えがあったため、C看護師が心電図モニターを装着したところ、心室頻拍の波形を示しており、午後11時50分ころに意識消失、当直医が病室に臨場し、心肺停止状態であることを確認して、心臓マッサージなどの蘇生措置を行うとともに、外科医師らに応援要請をするなどした。しかし、心拍の回復はみられず、9日午前2時10分に死亡が確認された。

このため原告ら(妻と子ら)は、Y病院の医師には急性冠症候群を疑って心電図検査を実施する義務等を怠った過失などがあると主張し、損害賠償金の支払いを求めた。

裁判所は、8日午後11時20分ころ、左冠動脈の不安定プラークが破綻し、心室頻拍、心室細動の状態となつて、心肺停止に至ったものと解するのが相当とし、外来受診時、および入院時に不安定狭心症を示唆することは困難であり、心肺停止後の蘇生措置も少なくとも標準的なレベルで行われたと評価され、転送義務違反などもなかったとして請求をすべて棄却した。